

SURGICAL AND APPLIED ANATOMY OF THE OMENTUM. BASIS FOR ITS
MEDICAL AND SURGICAL USE

ANATOMÍA QUIRÚRGICA Y APLICADA DEL DELANTAL DE LOS EPIPLONES.
FUNDAMENTOS DE SUS USOS MEDICOQUIRÚRGICOS

Marcelo Héctor CEREZO y Néstor LANARI

Cátedra "A" de Anatomía, Facultad de Ciencias Médicas, Universidad Nacional de La Plata.

E-mail: mhcerezo@netverk.com.ar

ABSTRACT. The epiploic apron is habitually used by the organism to block abdominal infectious processes, and inclusively it has been used by surgeons to cover bloody surgical zones (vascular bed of cholecystectomy, post-appendectomy, etc.); for that reason it has been called "abdominal police". This roll is fulfilled thanks to the presence of a bactericidal factor and of an angiogenic factor, discovered by Goldsmith and Silvermann, who in experimental models, where they performed aortic prosthetic interpositions (dacron), developing retroperitoneal abscesses, demonstrated both "factors". From this concept we have used a flap from the epiploic apron to cover infected arterial prosthesis and although the prosthetic infection is a nonfrequent complication, it served to avoid the prosthesis extraction and the consequent amputation of the member. This work intended to meticulously study the fascial anatomy of the epiploic apron and its vascularization, with the purpose of obtaining an apron pedicle capable of being mobilized surgically, as it is specified in the work. Fifty-six cases, including 20 anatomical and fetal dissections and 36 surgical cases, were used. From the analysis of the results it has been possible to elaborate a four- type classification of the arterial vascular epiplon, two of which are apt to develop a pedicle and comprise more than 80% of the cases under analysis. In addition, cases in which the pedicle flap has been used are presented.

Key words: applied anatomy, epiplons, vascular pedicle

RESUMEN. El delantal epiploico es utilizado habitualmente por el organismo para bloquear procesos infecciosos abdominales, e inclusive ha sido utilizado por el cirujano para cubrir zonas quirúrgicas cruentas (lecho de colicestomía, postapendicectomía, etc.) por lo que ha sido bautizado con el nombre de "policía abdominal". Este rol lo cumple gracias a la presencia de un factor bactericida y de un factor angiogénico, descubiertos por Goldsmith y Silvermann, quienes en modelos experimentales, en donde realizaban interposiciones prostéticas aórticas (de dacrón), desarrollando abscesos retroperitoneales, demostraron ambos "factores". A partir de este concepto hemos utilizado el colgajo del delantal epiploico para cubrir prótesis arteriales infectadas, que si bien la infección prostética es una complicación no frecuente, nos ha servido para evitar la extracción de dicha prótesis y la amputación consiguiente del miembro. Este trabajo tuvo por objeto estudiar minuciosamente la anatomía fascial del delantal epiploico y su vascularización, con el fin de lograr un pedículo de delantal posible de ser movilizado quirúrgicamente, tal como se especifica en el trabajo. Se utilizaron 56 casos, compuestos por 20 disecciones anatómicas y fetales y 36 casos quirúrgicos. Del análisis de los resultados ha sido posible realizar una clasificación vascular arterial del epiplon en cuatro tipos, de los cuales dos de ellos son aptos para pedicularizar y comprenden más del 80% de los casos. Se presentan además, los casos en los cuales ha sido utilizado este colgajo pedicularizado.

Palabras clave: anatomía aplicada, epiplones, pedículo vascular

Reedición de trabajo publicado en

Ciencias Morfológicas AÑO 1 VOLUMEN I NÚMERO 1 - Pág. 5-17

INTRODUCCIÓN

Quien alguna vez ha practicado o asistido a una intervención quirúrgica por un proceso infeccioso abdominal, habrá observado que el delantal epiploico se encuentra generalmente bloqueando la zona enferma (apendicitis, diverticulitis, colecistitis, etc.). Es más, constituye un gesto frecuente de los cirujanos, el colocar el epiplón encima de la zona operada (colecistectomía, apendicectomía, etc.). Este rol de "policía abdominal" con el que ha sido catalogado el epiplón mayor, un tanto empíricamente, cubriendo "per se" procesos infecciosos y perforativos abdominales ha sido corroborado científicamente, gracias al descubrimiento reciente, por Goldsmith en 1983 y Silvermann en 1985 (9, 10, 16) de un factor "angiogénico" en todo el tejido celular y en el delantal epiploico en especial) así como un factor "bactericida".

Así se han utilizado colgajos de epiplón para exenteraciones cervicales (tratamiento de la linforragia y protección del paquete vascular), en los trasplantes pulmonares (envolviendo la zona de anastomosis bronquial que es avascular, permitiendo así la supervivencia de la unión) y otros usos más.

Basados en los usos mencionados es que lo hemos utilizado también quirúrgicamente y entusiasmados por los resultados es que presentamos este trabajo, que consiste en una minuciosa descripción anatómica (sobre la que hacemos consideraciones originales) y en una explicación del uso quirúrgico que hemos dado a este órgano.

MATERIALES Y MÉTODOS

Se han utilizado 12 cadáveres fetales y 8 cadáveres adultos.

Se ha estudiado minuciosamente el epiplón durante las siguientes intervenciones quirúrgicas con pediculización del mismo:

Intervenciones para cubrir *by-pass* áxilo-femorales infectados, en dos casos.

Intervenciones para cubrir *by-pass* aortobifemorales infectados, en tres casos.

Se ha estudiado el epiplón, además en las siguientes intervenciones quirúrgicas con movilización del delantal por diferentes patologías:

- Cirugía de la aorta abdominal, en 8 casos,
- Cirugía del colon derecho, en 6 casos,
- Cirugía del colon izquierdo, en 4 casos,
- Cirugía renal por vía abdominal, en 2 casos,
- Cirugía gástrica radical, en 11 casos.

El total de casos quirúrgicos es 36.

Como método de trabajo se ha utilizado la inyección con formol, inyección con látex de vasos, técnica de Gerota modificada para linfáticos y transparencias. El método de observación simple fue el utilizado para los casos quirúrgicos.

Anatomía quirúrgica

El epiplón mayor o gastrocólico corresponde embriológicamente, a una procidencia o evaginación inferior de la trascavidad epiploica. Al descender, se topa con el colon transversal y su meso, debiendo rebasarlos por delante y caer a modo de cascada, para llegar, en el adulto, prácticamente hasta el pubis, cubriendo todos los órganos de la cavidad abdominal submesocólica.

Este origen nos muestra que no existe una relación de cobertura entre la bolsa epiploica y el colon transversal, aunque así lo parezca, existiendo solo coalescencias y quedando perfectamente demostrado debido a la disposición vascular del epiplón mayor.

El hecho de ser la prolongación inferior de la trascavidad epiploica, nos aclara sobre el origen de sus cuatro constituyentes. Así, la hoja 1 es la continuación de la lámina pregástrica, la hoja 2 es la continuación de la lámina retrogástrica, la hoja 3 es la continuación de la lámina prepancreática y la hoja 4 es la continuación de la lámina retropancreática.

Las coalescencias se van a producir entre las hojas 1 y 2 y las hojas 3 y 4, constituyendo respectivamente, la lámina refleja y la lámina directa del epiplón mayor. A su vez, las láminas sufren coalescencias entre sí.

Mayores detalles sobre las coalescencias y fijaciones ligamentarias del delantal se especifican en el trabajo original.

Vascularización del epiplón mayor

Resulta desproporcionado observar la relación existente entre el volumen del epiplón y la cantidad de vasos que posee. Evidentemente se superan las exigencias de nutrición que tiene el órgano. Este hecho ya fue observado por el Barón de Río Branco y Rene Leriche (2, 4, 16). Para nuestro estudio cobra enorme relevancia la circulación arterial.

Siguiendo a Haller, la vascularización arterial epiploica se produce a partir de las dos arterias gastroepiploicas derecha e izquierda. Ambos vasos se anastomosan por inosculación siguiendo un arco que sigue a la curva mayor gástrica (arteria gastroepiploica media de Winslow) y eliminando de este arco, ramos ascendentes para el estómago, por los bordes del delantal descenden el “gran ramo epiploico derecho” y el “gran ramo epiploico izquierdo”, ramas de las arterias gastroepiploicas derecha e izquierda respectivamente, que se unen por el borde libre del epiplón, configurando el “arco anastomótico periférico”. Claro está, que la arteria gastroepiploica derecha y su gran ramo epiploico derecho se ubican entre las hojas 1 y 2 del delantal (la lámina refleja), mientras que la arteria gastroepiploica izquierda, en su tronco y su gran ramo epiploico izquierdo, por provenir de la arteria esplénica, discurren por la lámina directa, entre las hojas 3 y 4 (Figura 1).

Evidentemente existe un punto en el cual se produce la anastomosis en el arco anastomótico periférico, en que los vasos pasan de la lámina refleja a la lámina directa. Esto sucede habitualmente en la unión del tercio derecho con los dos tercios izquierdos del borde del delantal. Teniendo en cuenta esta disposición arterial tipo y considerando los 20 especímenes cadavéricos y los 5 casos quirúrgicos en que se utilizó el epiplón para ser pediculizado, hemos podido determinar una clasificación de 4 tipos arteriales del epiplón mayor:

- Tipo “A” (Figura 2) en el que el pedículo de la arteria gastroepiploica derecha es dominante, es del tipo más frecuente, lo hemos observado en 18 casos (72% de la estadística);
- Tipo “B” (Figura 2) en que el pedículo de la arteria gastroepiploica izquierda es dominante, se observó en 4 casos (16% de la estadística).

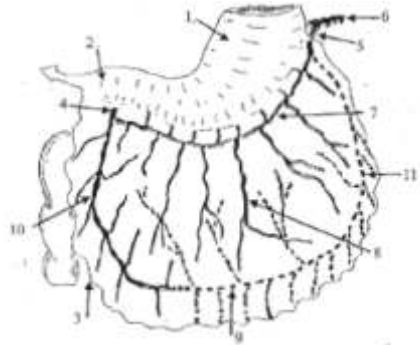


Fig. 1. Disposición habitual de la vascularización arterial del delantal epiploico. En línea continua los vasos correspondientes a la arteria gastroepiploica derecha (por la lámina refleja o anterior) y en línea punteada, los vasos correspondientes a la arteria gastroepiploica izquierda (por la lámina directa o posterior).

1. Estómago 2. Duodeno 3. Epiplón mayor 4. Arteria gastroepiploica derecha 5. Arteria gastroepiploica izquierda 6. Arteria esplénica 7. Arco de la curvatura mayor gástrica o arteria gastroepiploica media de J. B. Winslow 8. Arteria anastomótica descendente principal 9. Arco anastomótico periférico 10. Gran ramo epiploico derecho 11. Gran ramo epiploico izquierdo

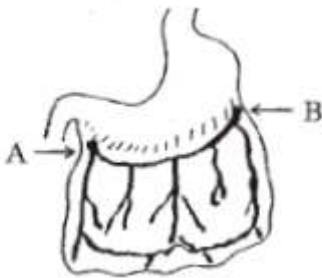


Fig. 2. Tipo "A", existe un pedículo dominante de la arteria gástrica derecha. Es el tipo más frecuente. Tipo "B", existe un pedículo dominante de la arteria gástrica izquierda.

- Tipo "C" (figura 3) en que ambos pedículos gástricos son de buen calibre y la arteria anastomótica principal es insuficiente o no existe; fue hallada en 2 casos (8%)

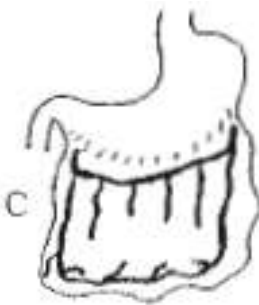

Fig. 3: Tipo "C", ambos pedículos son de buen calibre. La arteria anastomótica descendente principal es insuficiente.

- Tipo "D" (Figura 4) en que ambos pedículos gástricos son de buen calibre. El arco anastomótico periférico es insuficiente o no existe. Es la variedad menos frecuente. Se observó en 1 caso (4%).

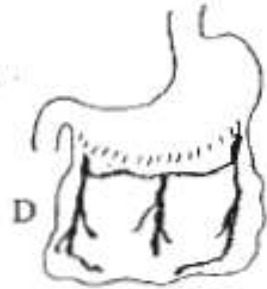


Fig. 4. Tipo "D", ambos pedículos son de buen calibre. El arco anastomótico periférico es insuficiente.

Esta clasificación cobra valor, ya que los tipos aptos para ser pediculizados con nuestra técnica son los tipos A y B, es decir el 88% de nuestro universo.

Las consideraciones sobre la anatomía venos y linfática se desarrollan con detalle en el trabajo original.

Aplicaciones quirúrgicas

"El cirujano, antes acostumbrado a seccionar y suturar, descubrirá que hay un tercer elemento técnico: movilizar. Ello le facilitará los otros dos mencionados, elevándolo a una mejor cirugía" A. R. Albanese, 1977

En todos los servicios de cirugía cardiovascular es bien sabido que la infección de una prótesis de *by-pass* es resuelta únicamente con la exéresis de la misma. El riesgo que conlleva realizar tal resección, así como las consecuencias que esto acarrea, hacen pagar un alto costo, entre los que se incluyen amputaciones de miembros. Basados en trabajos de Mathisen y colaboradores (16) y de Goldsmith y colaboradores (9, 10), entre otros y en el exhaustivo análisis anatómico-quirúrgico presentado (4, 19) es que decidimos utilizar el delantal epiploico como alternativa de extrema elección para intentar resolver esta complicación tan desgraciada.

No serán considerados aquí los pormenores clínicos y bacteriológicos, ya que escapan a un

trabajo de anatomía quirúrgica, pero si será mencionado el modo en que se realizó el colgajo del epiplón pediculado, de un metro de longitud, ya que esto fue posible gracias al conocimiento anatómico.

La técnica tiene dos partes bien distintas, una es la exposición de toda la prótesis, no nos vamos a detener en ella ya que no reviste mayor interés técnico en este trabajo. La otra parte de la técnica se refiere a la exteriorización y pediculización del delantal epiploico.

Una vez abierto el abdomen se procede a la liberación del delantal epiploico (es condición para esta cirugía que el mismo esté bien desarrollado). Para ello se procede a realizar la maniobra de decolamiento intercólioepiploico (Lardennois Ockinzick) despegando la coalescencia entre la hoja 4 del delantal y de la trascavidad epiploica, de la hoja superior del mesocolon transverso. Debe ser despegado y seccionado también el aparato sustentador del ángulo izquierdo del colon. Esto permite que se encuentre totalmente movilizado el delantal, restando solamente su pediculización (Figura 5).

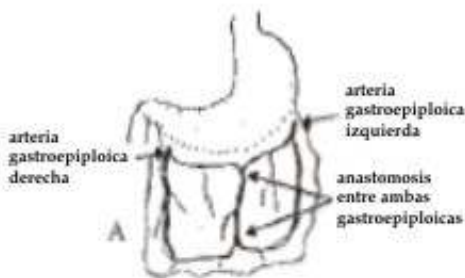


Fig. 5. "A": situación más frecuente de disposición vascular en el epiplón mayor (se elige la arteria gastroepiploica de mayor calibre y se conserva).

De las técnicas descritas para pediculizar el epiplón mayor, la que logra el colgajo más largo es aquella en la que se secciona una de las dos arterias gastroepiploicas y se continúa la sección paralelamente a la curva mayor gástrica, hasta la proximidad de la arteria gastroepiploica indemne (Figura 6).

El presentado es un colgajo para cubrir sectores del abdomen e inclusive del tórax, pero que resulta insuficiente cuando por ejemplo, se pretende envolver un *by-pass* axilo-femoral infectado. Para esta eventualidad hemos desarrollado un colgajo más largo, realizado con artificios de técnica y basados en el conocimiento anatómico.

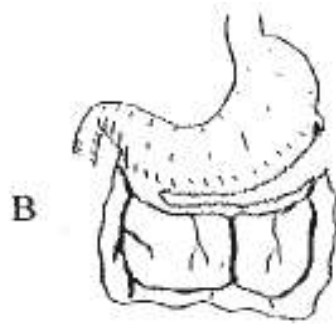


Fig. 6. "B": sección conservando las arcadas de las arterias gastroepiploicas con el pedículo de epiplón mayor.

Hasta el paso presentado en la figura B de la técnica de pediculización nos manejamos con la técnica clásica, pero luego se realiza una serie de secciones que, al desenrollar el delantal, queda con circulación arterial invertida en la arteria gastroepiploica izquierda y la punta del colgajo queda ahora irrigado por la anastomótica entre las dos arterias gastroepiploicas (Figura 7).

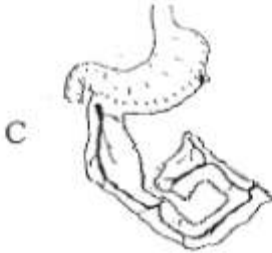

Fig. 7. "C": Completas las secciones y desenrollado el epiplón mayor se logra un colgajo de un metro de largo, aproximadamente.

No hemos observado linforragias postoperatorias ni congestión venosa luego de las secciones. Cabe destacar que para considerar viable el colgajo, antes de colocarlo en el sitio que debe cubrir, constatamos la presencia de pulso en la punta del pedículo. La misma medida se toma

al finalizar la colocación.

No se considerará aquí cómo se exterioriza ni como se fija el epiplón, por ser detalles de técnica quirúrgica.

CONCLUSIONES

Una vez más, hemos de recurrir a la actualización anatómica de un órgano para resolver una necesidad quirúrgica. Se ha podido realizar una clasificación anatómica de cuatro tipos o patrones arteriales, que nos permite concluir que el 88% de nuestro universo presentó patrones vasculares pasibles de realizar la técnica propuesta.

Se presenta además una actualización de índole peritoneal del epiplón, así como las consideraciones técnicas de su utilización quirúrgica escuetamente desarrolladas.

REFERENCIAS

1. Casiraghi J C, Brignone R, Neuman M, Sibilla C, Pessagno, JH, Sturla F, Anapios R, Cúneo J L, Martínez JL, Cremona de Ravetta M, Galparin J, Ravetta, C A, Caplan I. (1980). Anatomía del Cuerpo Humano. Funcional y quirúrgica. Tomo 4: 25-50. Editorial Ursino, Buenos Aires.
2. Casiraghi J C (1973). Morfogénesis peritoneal. Fascias de coalescencia. Actas del II Simposio Internacional de Ciencias Morfológicas, p. 47.
3. Castiglioni A (1927). Storia Della Medicina. Societa Editrice "Unitas", Milano
4. Cerezo MH. (1986). El peritoneo. Su actualización anatómica y embriológica. Empleo de nuevas maniobras de decolamiento fascial. Tesis de Doctorado en Medicina. Facultad de Ciencias Médicas. Universidad Nacional de La Plata.
5. Couinaud C. (1963). Anatomie de L'abdomen Tomo 1. Doin & Cie, Paris.
6. Couinaud C. (1972). Tratado de Técnica Quirúrgica Tomo 12 de Patel Leger. Toray-Masson, Barcelona.
7. Charpy A, Nicolas A, Poirirer P. (1911). Traité d'anatomie humain. Tomo 4, fasc. 3. Masson et Cie Éditeurs, Paris.
8. Descomps P. (1922). Les zones accolees du peritoine. Leur decollement opertoire. Reveu de Chirurgie:60-451.
9. Goldsmith H. (1983). Protección de prótesis vasculares después de extirpaciones inguinales radicales Clin. Quirur. Nort.:413 - 419.
10. Goldsmith H. (1983). Tratamiento del linfedema postquirúrgico Clin. Quirur. Nort.:407- 412.
11. Gutiérrez A. (1929). Morfogénesis peritoneo-intestinal. Lance,
12. Gutiérrez A. (1920). Base anatómica de las movilizaciones intestinales.
13. Gutiérrez A. (1917). Anatomia topográfica del peritoneo. Tesis de Doctorado en Medicina. Facultad de Ciencias Médicas. Universidad de Buenos Aires.
14. Hertzler A. (1921). El peritoneo. Calpe Editorial, Madrid.
15. Lain Entralgo P. (1976). Historia Universal de la Medicina. Salvat Editores, Barcelona.
16. Mathisen DJ, Grillo HC, Vlahakes GJ, Daggett WM. (1988). The omentum in the management of complicated cardiothoracic problems. J. Thor. Card. Vasc. Surgery 95: 677-684.

17. Paitre R, Lacaze H, Dupret s. (1937) *Práctica anatómicoquirúrgica ilustrada Abdomen Fasc. 2*. Salvat Editores, Barcelona.
18. Perlemuter L, Waligora J. (1970). *Cuadernos de Anatomía: Abdomen*. Toray- Masson, Barcelona.
19. Ponisio V, Cerezo M. (1982). Empleo del decolamiento fascial en cirugía gástrica radical y abordaje a la celda esplénica. *Actas XI Jornadas de Cirugía de la Prov. de Bs. As. La Plata*, p. 13.
20. Testut L, Latarjet A. (1975). *Tratado de Anatomía Humana*. Tomo 4. Salvat, Barcelona.
21. Wolfrom G. (1922). *L'arriere cavite des epiplons. Schemes d'anatomie topographique*. Deuxieme edition. Vitot Freres Ed, París.